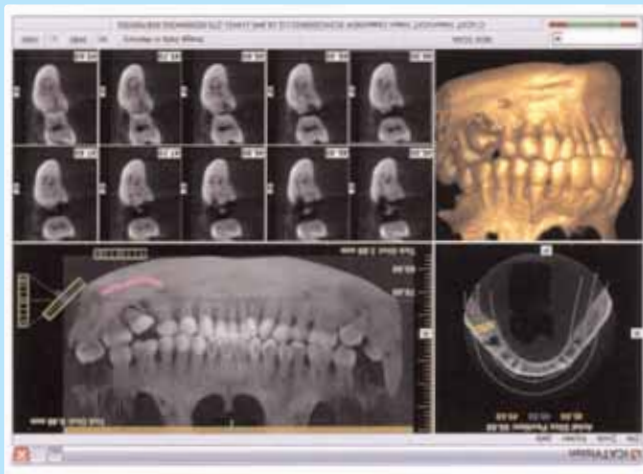


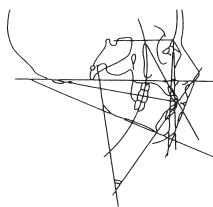

SIRIO DAL 1973 LA RADIOLOGIA IN ODONTOIATRIA



www.sirioradiologiadentale.it
saronno@sirioradiologiadentale.it

Via Ramazzotti 20
Saronno
tel: 02 96.70.44.15

SIRIOdue
RADIOLOGIA
IN ODONTOIATRIA



SIRIOdue

RADIOLOGIA
IN ODONTOIATRIA

Via Ramazzotti 20
21047 Saronno (VA)

STARHOTEL Grand Milan
Via Varese, 23 - Saronno

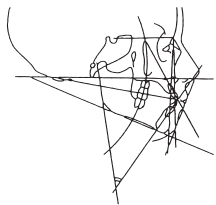
Invito
lunedì
15 ottobre
2012
ore 20.30

Invito

Relatore

Protocollo
diagnostico-terapeutico
nella chirurgia
dell'8° superiore incluso

Dott. Francesco Grecchi



SIRIOdue

RADIOLOGIA
IN ODONTOIATRIA

STARHOTEL Grand Milan
Via Varese, 23 - Saronno

SIRIO DUE

Via Ramazzotti, 20 - Saronno
tel. 02 96.70.44.15
saronno@sirioradiologiadentale.it

lunedì
15 ottobre
2012
ore 20.30

Protocollo diagnostico-terapeutico nella chirurgia dell'8° superiore incluso

*A partire dalle ore 20.00 sarà servito un rinfresco
È gradita la prenotazione: tel. 02 96.70.44.15*

Dott. Francesco Grecchi

Laureato in Medicina e Chirurgia,
specializzato in Chirurgia Generale
e Chirurgia Maxillo Facciale.
Responsabile dell'U.O. di Chirurgia Maxillo
Facciale dell'Istituto Ortopedico Galeazzi.
IRCCS -Milano

Contrariamente al suo antagonista mandibolare, sicuramente più considerato, l'8° superiore incluso gode di minore reputazione nei congressi e nelle riunioni chirurgiche.

Ciò è verosimilmente dovuto al fatto che l'8° superiore è MENO interessato dalla sindrome risarcitoria di cui soffre l'8° inferiore per la sua contiguità anatomica con il nervo alveolare, causa di possibili quanto fastidiose parestesie post-estrattive.

Eppure la sede di inclusione dell'8° mascellare, il tuber maxillae, rappresenta una sede anatomica di complessità sicuramente maggiore di quella del suo omonimo mandibolare.

Per esempio, le strutture vascolari contenute nella fossa pterigo-mascellare confinante con la sede dell'inclusione se lesionate, contrariamente all'arteria alveolare inferiore, la cui emorragia appare facilmente controllabile, possono dare luogo ad importanti perdite ematiche. Altrettanto temibili sono le complicanze sinusali, non frequentissime ma di difficile gestione.

Per tali ragioni alla luce delle più recenti tecniche diagnostiche vengono presentate le indicazioni e descritto l'iter diagnostico e terapeutico nelle inclusioni dell'ottavo superiore al fine di evitare interventi inutili e/o complicanze post-chirurgiche.