

# SIRIO

RADIOLOGIA  
IN ODONTOIATRIA

MILANO - SARONNO

## SEDE DELLA CONFERENZA

STARHOTEL  
Grand Milan

Via Varese, 23  
Saronno



ExamVision

i-CAT



PLANMECA



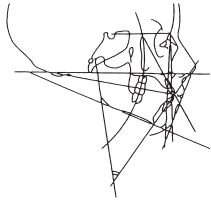
lunedì  
2 marzo  
2015  
ore 20.45

Invito

Relatore

# Le Placche occlusali nella terapia della Patia Disfunzionale: indicazioni e limiti

*Dott. Roberto Cornalba*



**SIRIO**  
RADIOLOGIA  
IN ODONTOIATRIA  
MILANO - SARONNO

saronno@sirioradiologiadentale.it

## SEDE DELLA CONFERENZA

**STARHOTEL Grand Milan**  
Via Varese, 23 - Saronno

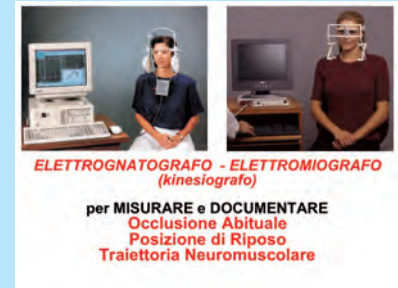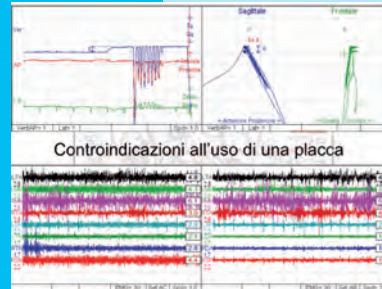


### Dott. Roberto Cornalba

Laureato in Medicina e Chirurgia nel 1980 all'Università degli Studi di Milano, nel 1985 si è specializzato in Ortopedia e Traumatologia c/o la stessa Università. Nel 1999 ha conseguito il Master in Ortopedia Cranio Mandibolare c/o International College of Cranio Mandibular Orthopedic (Seattle, USA). Professore a.c. Scuola di Specializzazione in Ortognatodonzia, Fondazione IRCCS Ca' Granda - Dipartimento di Scienze Chirurgiche Ricostruttive e Diagnostiche - Sezione di Odontostomatologia - Università degli Studi di Milano. Reparto Protesi dell'Istituto Stomatologico Italiano di Milano. Segretario dell'Accademia Italiana di Kinesiografia ed Elettromiografia Cranio Mandibolare.

lunedì  
2 marzo  
2015  
ore 20.45

## Le Placche oclusali nella terapia della Patia Disfunzionale: indicazioni e limiti



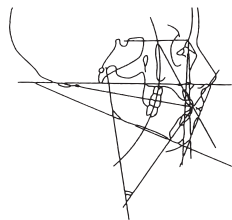
*A partire dalle ore 20.00 sarà servito un rinfresco  
È gradita la prenotazione: tel. 02 96.70.44.15*

Il numero dei pazienti affetti da Patia Disfunzionale cranio-cervico-mandibolo-posturale, negli ultimi dieci anni, è costantemente aumentato. Il diffondersi dell'impiego di protocolli e strumenti atti ad una più precisa diagnosi di tali disfunzioni, quali elettromiografi ed elettrognatografi ha consentito di definire meglio linee guida per la terapia.

Ciò nonostante, la Patia Disfunzionale dell'apparato stomatognatico non infrequentemente tende a cronicizzarsi per gravità, complessità, oggettiva difficoltà di diagnosi e trattamento e spesso esita in incompleta risoluzione di segni e sintomi. L'impiego di presidi intraorali, quali sono le placche oclusali, delle più disparate forme e dimensioni, applicate sia all'arca-

ta superiore che alla inferiore è pratica comune e consolidata, ma spesso non supportata da una buona conoscenza dei meccanismi d'azione delle placche e non priva di controindicazioni, pertanto necessita di attenta diagnosi e valutazione sul tipo di placca da impiegare, nonchè di monitoraggio continuo da parte dell'operatore durante la terapia riabilitativa.

Il dato emergente è che oltre l'80% dei pazienti, riferisce un netto miglioramento se non la completa risoluzione della sintomatologia disfunzionale, quale che sia, all'applicazione della placca, ma non infrequentemente si assiste a una non completa regressione della sintomatologia disfunzionale se non all'aggravarsi di questa.



# SIRIO

RADIOLOGIA  
IN ODONTOIATRIA

MILANO  
Via Spontini 1  
20131 Milano

SARONNO  
Via Ramazzotti 20  
21047 Saronno (VA)

[www.sirioradiologiadentale.it](http://www.sirioradiologiadentale.it)  
[saronno@sirioradiologiadentale.it](mailto:saronno@sirioradiologiadentale.it)

Exam-  
Vision

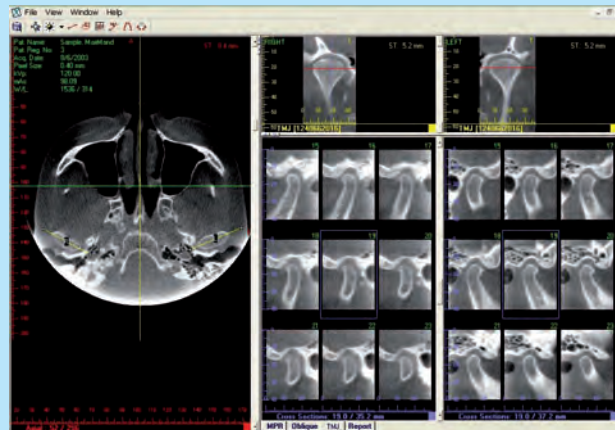


i-CAT<sup>®</sup>



PLANMECA

DL MEDICA  
Advanced Digital Technologies



SIRIO DAL 1973 LA RADIOLOGIA IN ODONTOIATRIA